Lane Medical Library

Zur
Casuistik und Diagnostik der Aortenstenose.

INAUGURAL-DISSERTATION

WELCHE

ZUR ERLANGUNG DER DOCTORWÜRDE

IN DER

MEDICIN UND CHIRURGIE

MIT ZUSTIMMUNG

DER MEDICINISCHEN FACULTÄT

DER

FRIEDRICH-WILHELMS-UNIVERSITÄT ZU BERLIN

am 14. November 1889

NEBST DEN ANGEFÜGTEN THESEN

ÖFFENTLICH VERTHEIDIGEN WIRD

DER VERFASSER

Hermann Exss

aus Tres-Bocas in Chile.

OPPONENTEN:

Hr. Cand. med. Martin Raedé,
- Cand. med. Eduard Reuffurth,
- Dr. med. Wiessler, prakt. Arzt.

BERLIN.

Buchdruckerei von Gustav Schade (Otto Francke).

Linienstrasse 158.

Fälle reiner Aortenstenose, obwohl selten, sind doch nicht so ungewöhnlich, dass die Beschreibung eines einzelnen Falles sich von selbst rechtfertigt. Es würde auch der vorliegende Fall, über welchen ich mir in den folgenden Blättern zu berichten erlaube, kaum eine gesonderte Darstellung erheischen, wenn er nicht die Gelegenheit geboten hätte, einige für die Diagnostik des Herzfehlers und die Gestaltung des Kreislaufs bei demselben wichtige Punkte eingehender zu untersuchen.

Krankengeschichte.

Fräulein M. M., 56 Jahr, Näherin. Aus der Familiengeschichte ist nichts Bemerkenswertes zu berichten. Als Kind hat Patientin keine Krankheiten gehabt. In den Entwickelungsjahren war sie bleichsüchtig. Die Periode trat erst im 20sten Lebensjahre ein und wiederholte sich in kürzeren Pausen als normal. Sie war niemals ernstlich krank, namentlich hat sie niemals Gelenkrheumatismus gehabt. Als einziges giebt sie an, schon von früher Jugend auf viel an Kopfschmerz mit Erbrechen gelitten zu haben.

Als die Patientin im 20sten Jahre wegen Bleichsucht und Unregelmässigkeit in der Periode einen Arzt zu Rate zog, stellte dieser fest, dass sie einen Herzfehler habe. Patientin weiss weder eine Veranlassung für diesen Herzfehler anzugeben, noch kann sie über die Dauer des Herzfehlers vor jener Untersuchung etwas aussagen, da sie niemals zuvor Beschwerden davon gehabt habe. Auch später, als sie sich herzkrank wusste, hatte sie niemals über Herzklopfen und andere auf den Fehler zu beziehende krankhafte Erscheinungen zu klagen gehabt. Ihre Lebensweise war immer eine sehr gleichmässige und ruhige. Es ist besonders hervorzuheben, dass es die gewöhnlichen Geschäfte des Haushalts und ihres Berufs waren, welche sie ohne jede Beschwerde durchführte, dass sie aber niemals starken Anstrengungen gegenüberstand. Patientin war niemals schwanger.

Seit einigen Jahren leidet Patientin vorübergehend und anfangs in geringerem Grade an stechenden Schmerzen in der Knöchelgegend des linken Beines. Eine Veranlassung dafür ist nicht bekannt. In der ersten Zeit störte sie der Schmerz nicht beim Gehen, nur längeres Stehen konnte sie nicht aushalten. Seit Ostern 1886 wurden die Schmerzen heftig, so dass Patientin seit Juni das Bett nur selten verliess. Seit dieser Zeit ist auch das linke Bein abgemagert, und zwar soll innerhalb 2 Monaten der Wadenumfang um $3^1/_2$ Centimeter abgenommen

haben. Seit jener Zeit wurde auch der linke Fuss schwächer. Schmerzen und Schwäche sind Grund zur Aufnahme, welche am 12. November 1886 erfolgte.

Bei der Aufnahme am 12. November 1886 zeigt Patientin ein ihrem Alter entsprechendes Aussehen, reichliches, wenig ergrautes Capillitium, normale Farbe der Haut und Schleimhäute, die Haut schlaff, der Panniculus adiposus atrophisch, die Muskulatur nur mässig entwickelt.

Die Untersuchung der inneren Organe ergiebt bis auf das Herz normale Verhältnisse.

Im linken Bein treten vorübergehend Zuckungen und Zittern auf, wobei dasselbe in gebeugter Stellung an den Körper herangezogen wird. Druck in die Gegend des Malleolus externus sinister ist sehr schmerzhaft, ebenso ist beiderseits Druck auf die Austrittsstelle des Nervus ischiadicus schmerzhaft. Der Tastsinn, mittelst feinen Pinsels geprüft, erweist sich auf beiden Unterschenkeln als gleich, ebenso sind Ortssinn, Drucksinn, Temperatursinn, Schmerzempfindung beiderseits gleich und normal.

Beiderseits Kniephänomen bei Jendrassik.

In einer Entfernung von 14 Centimetern vom unteren Ende der Kniescheibe beiderseits ist der Umfang der Wade rechts 24,5 Centimeter, links 22,75. Die grobe Kraft ist links nicht ganz so stark wie

rechts, doch ist die Abnahme derselben jedenfalls keine erhebliche.

Die Klagen beziehen sich auf Schmerzen im linken Unterschenkel und Fuss, welche periodenweise Verstärkung erfahren; zeitweise werden auch Parästhesieen im linken Fuss angegeben.

Diese Störungen im linken Bein sollen im Lauf der Darstellung nicht wieder berücksichtigt werden, da sie mit dem Herzfehler, dem die Besprechung gewidmet ist, in keinem Zusammenhang stehen. Es hat sich bei der weiteren Beobachtung herausgestellt, dass es sich um eine periphere Neuritis handelte, welche mit grosser Hartnäckigkeit, periodisch besser und schlimmer werdend, den einmal eingenommenen Sitz behauptete. Eine sichere Ursache für die Entzündung konnte nicht ergründet werden. Die Patientin befindet sich wegen dieses Leidens seit einigen Monaten auf der Nervenklinik der Charité.

Wir lassen nunmehr den Befund am Gefässapparat folgen, der auch heute noch genau derselbe ist, wie zur Zeit der Aufnahme vor 3 Jahren.

Herzbefund: Die Herzgegend ist ein wenig stärker vorgewölbt als die entsprechende Stelle der rechten Thoraxseite. Man sieht den V. und VI. Intercostalraum einen Querfinger einwärts bis einen Querfinger auswärts von der Papillarlinie herzsystolisch sich vorwölben. Die Bewegung ist im V. Intercostalraum erheblich stärker als im VI. Intercostalraum und wird

bei der Exspiration stärker, als sie bei der Inspirationsstellung des Thorax ist.

Entsprechend dieser sichtbaren Bewegung fühlt man den Herzspitzenstoss, während an anderen Stellen des Thorax und namentlich in der Gegend der Herzbasis keine Vorwölbung der Intercostalräume zu sehen und zu fühlen ist. Der Herzspitzenstoss ist $3^1/_2$ Centimeter breit, erfolgt langsamer als gewöhnlich, ist sehr hart und kräftig, so dass selbst bei energischem Gegendruck die Finger weggedrückt werden. Dagegen ist die absolute Erhebung des Spitzenstosses keine beträchtlichere, als man sie bei herzgesunden Menschen gelegentlich auch findet. Vergleicht man den Herzspitzenstoss mit dem Puls der Carotis, so fällt schon ohne Zuhilfenahme feinerer Messungsmethoden auf, dass die Erhebung der Herzspitze früher beginnt als die Diastole der Carotis. Ausserdem fühlt man an der Herzspitze ein leichtes systolisches Schwirren, welches weiter nach oben und einwärts deutlicher wird und namentlich am Louis'schen Winkel und im II. rechten Intercostalraum seine grösste Intensität erreicht. Während es im Jugulum undeutlich ist, trifft man es über der Carotis communis wieder an und zwar rechts stärker als links. Das Schwirren rechts am Louis'schen Winkel überdauert deutlich die Zeit der herzsystolischen Vorwölbung.

Die Perkussion des Herzens ergiebt als Dämpfungsgrenzen:

oben: oberer Rand der IV. Rippe,
unten: unterer Rand der VI. Rippe,
rechts: linker Sternalrand,
links: Gegend der Herzspitze.

Die Auscultation liefert folgende Resultate: An der Herzspitze hört man ein lautes, systolisches Geräusch von scharf blasendem Charakter, welches nach eben wahrnehmbarer Pause einem reinen, lauten und scharf abgesetzten I. Ton folgt und dann allmählich verklingt. Einige Male wurde bei der Untersuchung der Patientin ein II. Herzton an der Spitze gehört, welcher das Geräusch abschliesst; in der Regel konnte ein solcher II. Herzton nicht wahrgenommen werden. Das systolische Geräusch ist in der ganzen Herzgegend sehr laut zu hören, unter anderen auch an den Auscultationsstellen des Ostium arteriosum dextrum und des Ostium venosum dextrum. Mit dem II. Ton verhält es sich hier ebenso, wie an der Herzspitze, er ist nicht immer zu hören, am constantesten noch an einer kleinen Stelle ganz unten am Sternum.

An der Auscultationsstelle der Aorta hört man zunächst einen dumpfen, fernklingenden I. Ton und dann im Anschluss daran ein überaus lautes, rauhes, rauschend klingendes, systolisches Geräusch. Das Geräusch setzt scharf ein, dauert mit gleich bleibender Intensität etwa eben so lange wie die darauf fol-

gende Pause, erstreckt sich also etwa durch die Hälfte einer gesamten Herzrevolution. Das Abklingen geschieht ziemlich schnell. Ein zweiter Ton, welcher dasselbe abschliesst, ist an dieser Stelle niemals gehört worden. Das Geräusch ist von einer tieferen Klangfarbe, als das an der Spitze hörbare.

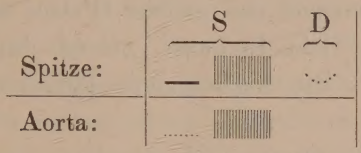

Vorstehendes Schema erläutert die auscultatorischen Verhältnisse. — bedeutet den ersten Herzton; ..... bedeutet einen nur angedeuteten ersten Herzton; ||||||||| bedeutet das Geräusch; ·..·· bedeutet einen rudimentären II. Ton.

Wir dürfen nicht verschweigen, dass in der Krankengeschichte einmal (1. IV. 87) bemerkt ist: „an der Aorta auch diastolisches Geräusch, nur beim Aufsetzen zu hören“. Zu jeder anderen Zeit wird immer wieder hervorgehoben, dass das Geräusch nur systolisch sei; es ist darauf besonders genau geachtet worden.

Verfolgt man die grossen Gefässe, so hört man das Geräusch auch sehr laut an der Carotis communis und Subclavia rechts und etwas weniger laut links. Ferner ist das Geräusch zu hören an der Wirbelsäule zwischen dem 3. und 8. Brustwirbel,

leise und fernklingend, aber unter völliger Aufrechterhaltung des an dem Ursprung der Aorta bestehenden akustischen Charakters.

Arterien: Die Arteriae radiales sind in mässigem Grad rigid und verlaufen etwas geschlängelt. Der Puls ist klein; die Spannung ist stark, die Welle langsam kommend und gehend (Pulsus parvus, durus et tardus). Die Frequenz betrug durchschnittlich 70 Schläge. Die nachstehende Pulscurve führt die



Verhältnisse an der rechten Arteria radialis vor Augen. Der Puls beider Arteriae radiales ist synchron.

An der Carotis hört man nur das systolische Geräusch, ein II. Ton fehlt.

Die Arterien des Augenhintergrundes verhalten sich normal.

Diagnose.

Die Diagnose muss in diesem Falle auf eine Stenose am Ostium arteriosum sinistrum gestellt werden. Immerhin darf man in diesem Falle an einer Reihe von anderen Anomalieen des Kreislaufes nicht vorübergehen, ohne sie für die Differentialdiagnose in Betracht zu ziehen.

Auf diese sei zunächst eingegangen, ehe die unsere Diagnose im positiven Sinne erhärtenden Momente besprochen und die besonderen Eigentümlichkeiten des Falles erörtert werden.

Unter den gewöhnlichen Klappenfehlern des linken Herzens kann zunächst eine Beteiligung des Mitralostiums mit Sicherheit ausgeschlossen werden. In Anbetracht dessen, dass jedes weitere Zeichen, namentlich jede Folgeerscheinung eines am Mitralostium gelegenen Stromhindernisses (Vergrösserung des rechten Ventrikels, verstärkter II. Pulmonalton) fehlt, darf auf das andere Timbre des systolischen Geräusches an der Spitze gegenüber dem systolischen Geräusch an der Basis kein Gewicht gelegt werden. Die Verschiedenheit der Klangfarbe eines Geräusches — bei Auscultation verschiedener Stellen des Herzens — ist entgegen der schematischen Darstellung mancher Lehrbücher kein Beweis für den verschiedenen Ursprung der Schallerscheinung. Denn man darf nicht übersehen, dass den Fortleitungsverhältnissen im inneren Thorax eine ganz wesentliche Rolle für die Qualität einer zum Ohr gelangenden Schallerscheinung zukommt. Es sei hier, um dieses zu illustrieren, an die Verhältnisse bei der Auscultation der Lungen erinnert. Nur die besonderen Verhältnisse der Schallleitung sind es, welche die auffallende Umwandlung des Röhrenatmens in das vesiculäre Atmungsgeräusch bedingen.

So ist es auch am Herzen; man kann z. B. in vielen Fällen von Mitralstenose das einheitlichem Ursprung seine Entstehung verdankende präsystolische Geräusch, von Stelle zu Stelle eine andere Schallnüance darbietend, wahrnehmen.

Schwieriger liegt die Beurteilung, ob neben der Stenose der Aorta eine Insufficienz vorhanden ist. Es ist dieses bekanntlich so häufig der Fall, dass Fälle reiner Aortenstenose zu den seltenen Herzfehlern zu rechnen sind, und die Diagnose einer reinen Stenose sehr gut gestützt werden muss, um als eine unanfechtbare zu erscheinen. Es sprechen in unserem Falle so viele und wohlübereinstimmende Punkte gegen das Bestehen einer klinisch irgendwie in Betracht kommenden, d. h. den Kreislauf beeinflussenden Insufficienz der Aortenklappen, dass wir glauben, auf die einmalige weder durch frühere noch durch spätere besonders darauf gerichtete Untersuchungen bestätigte Wahrnehmung eines diastolischen Geräusches an der Aorta kein Gewicht legen zu müssen. Es ist gegen eine gleichzeitig bestehende Aorteninsufficienz anzuführen

1. der rein systolische Charakter des jetzt wahrnehmbaren Geräusches,

2. das Fehlen einer Dilatation des linken Herzens.

3. Als wichtigstes Moment ist hervorzuheben: die Beschaffenheit des Pulses beweist, dass keine Regurgitation des Blutes stattfindet.

Der Puls nimmt bei jeder Aorteninsufficienz so sicher eine charakteristische Form an, dass eine beginnende Aorteninsufficienz aus der Pulsbeschaffenheit früher zu diagnosticieren ist, als sie durch ein diastolisches Giessgeräusch sich zu erkennen giebt. In keinem anderen Punkte stimmt die klinische Erfahrung besser überein mit den theoretischen Forderungen der hydraulischen Gesetze. Selbst in den Fällen starker Aortenstenose mit gleichzeitiger Insufficienz pflegt der Vorgang der Regurgitation des Blutes der Pulscurve seinen charakteristischen Stempel aufzudrücken. Hier haben wir nichts davon; im Gegenteil ist der Verlauf des absteigenden Schenkels der Pulswelle ein träger, dem Verhalten bei Aorteninsufficienz entgegengesetzt.

Für ein Aortenaneurysma als Ursache des Geräusches liegen durchaus keine Anhaltspunkte vor. Vor allem muss auch aus der Anamnese angeführt werden, dass die Patientin schon seit ihrer frühen Jugend mit dem Herzfehler behaftet ist, was bei der immerhin beschränkten Lebensdauer von Kranken mit Aneurysma der Aorta entscheidend ins Gewicht fällt.

Es muss dieser Punkt, die zweifellos bis in die Jugend zurückreichende Dauer der Herzanomalie zu der Erwägung führen, ob wir es mit einem Bildungsfehler zu thun haben; diese können bekanntlich leicht zu diagnostischen Irrtümern Anlass geben.

Es könnte in Betracht kommen:

1. angeborene Enge des Aortensystems,
2. offenes Foramen ventriculorum,
3. offenes Foramen atriorum,
4. offener Ductus Botalli.

Jede dieser Anomalieen kann zu dem in unserem Falle die Gruppe der Merkmale beherrschenden Symptom: einem starken, weitverbreiteten Geräusch Anlass geben.

Die angeborene Enge des Aortensystems wird durch den Befund an allen der Untersuchung zugänglichen grossen Arterien: Carotiden, Arteria subclavia und Crurales widerlegt. Ein offenes Foramen ventriculorum lässt das entstehende Geräusch tiefer, auf der breiten Fläche der vorderen Wand des rechten Ventrikels mit grösster Intensität hörbar und namentlich fühlbar werden und geht, weil der stärker gefüllte rechte Ventrikel eine abnorm grosse Blutmasse in den kleinen Kreislauf wirft, mit einer Verstärkung des II. Pulmonaltones einher; es bewirkt überhaupt dieser Herzfehler Folgeerscheinungen am Herzen selbst und für den Kreislauf, wie sie ganz ähnlich für die Insufficienz der Mitralis zu stande kommen müssen.

Weiterhin ist gleichfalls von der Annahme eines offenen Foramen atriorum abzusehen, da dieses für ein Zustandekommen der starken Hypertrophie des

linken Ventrikels und die weite Verbreitung des Geräusches nach den Carotiden und der Aorta descendens hin nicht den geringsten Anlass böte.

Schliesslich ist noch der Möglichkeit zu gedenken, ob es sich vielleicht um einen offenen Ductus arteriosus Botalli handle. Aber auch für die Annahme dieses Bildungsfehlers finden sich keinerlei Stützpunkte. Es fehlen die Hauptmerkmale: Enge der Arterien der unteren Körperhälfte im Verhältnis zu den dem Aortenursprung nahegelegenen, Hypertrophie des rechten Ventrikels, Nachweis einer Dilatation der Arteria pulmonalis — sich kundgebend durch Dämpfung über dem Stamm der Arteria pulmonalis, Fortpflanzung des Geräusches besonders nach oben und links.

Wir werden demnach auch durch den Ausschluss anderer Herzfehler — erworbener und angeborener — auf eine Stenose am Ursprung der Aorta zurückgeführt. Damit ist freilich noch nicht alles aufgeklärt. Es muss vielmehr dahingestellt bleiben, ob es der Klappenzwischenraum selbst ist, der zu eng ist, oder ob die Stenose am Conus arteriosus gelegen ist, also einer Stelle, wo angeborene Verengerungen mit genau den gleichen Folgesymptomen wie eine Klappensegelstenose schon mehrfach klinisch beobachtet wurden. Vor allem aber bleibt die Ätiologie vollständig dunkel. Die Patientin hat niemals einen akuten Gelenkrheumatismus oder eine andere Krankheit gehabt,

welche zu chronischer Endocarditis hätte Anlass geben können. Jedenfalls aber ist, wie wir von der Patientin erfahren, das Leiden aus früher Jugend überkommen; ob aus der Kindheit oder gar angeboren — lässt sich heute nicht mehr entscheiden.

Wir müssen uns demnach auf die Feststellung der klinischen Diagnose einer jetzt bestehenden — irgendwie entstandenen — Stenose der Aorta beschränken. Wir fassen, als im positiven Sinne beweisend, die Symptome zusammen:

1. Hypertrophie des linken Ventrikels ohne Dilatation. (Mässige Vergrösserung des Herzens nach links und unten. Auffallend harter Spitzenstoss.)

2. Lautes, rauhes, rein systolisches Geräusch, welches zweifellos an dem Aortenostium seinen Ursprung hat (es ist dort weitaus am stärksten und pflanzt sich weit in die Aorta und ihre grossen Nebenäste fort).

3. Das Verhalten des Pulses. Eine Pulsform, wie sie hier vorliegt, ist für die Aortenstenose einigermassen charakteristisch. Man begegnet ihr nur noch bei den hochgradig sklerosierten Arterien der Greise. In unserem Falle ist nur eine mässige Arteriosklerose der peripheren Arterien vorhanden, welche zwar zu einer Erhöhung der Pulsspannung, aber nicht zu einer solchen Verflachung der Elasticitätsschwingungen im absteigenden Ast des Pulsbildes Anlass geben könnte. Auf die absolute Höhe des Pulsbildes ist kein Gewicht

zu legen, da dieselbe ja wesentlich von der Construktion des zeichnenden Apparates bedingt ist. Das hier benützte Instrument zeichnet ungewöhnlich grosse Bilder.

Im Anschluss an die Schilderung des Falles und an die Begründung der Diagnose seien einige Fragen genauer erörtert, welchen eine gewisse Bedeutung für die Diagnostik des Herzfehlers zukommt.

1. Über die diagnostische Verwertung des ersten Herztons bei Aortenstenose.

Den Ausgangspunkt für eine erste Erörterung giebt das Vorhandensein des I. Herztons an der Spitze in unserem Falle. Das ist, soweit die Angaben der Lehrbücher und der uns zugänglich gewordenen Casuistik schliessen lassen, nicht gerade der gewöhnliche Befund bei Aortenstenose. Vielmehr wird meist des lauten systolischen Geräusches als einzigen, von der Herzaktion abhängigen Schallphänomens gedacht.

Überlegt man sich, dass der I. Herzton an der Spitze zu stande kommt durch den Anprall des Blutes gegen die Mitralklappe und dass sich als weitere Componente für den ersten Herzton nur noch der Muskelton des sich contrahierenden Ventrikels zugesellt, so muss man — theoretisch — zu dem Schluss kommen, dass bei der Aortenstenose die Bedingungen für einen I. Herzton eher besonders günstig als un-

günstig liegen. Denn sowohl die Erschütterung der atrioventriculären Klappe, als auch die Contraction des Hohlmuskels sind besonders stark bei diesem Herzfehler. Wir müssen daher annehmen, dass der erste Herzton bei der reinen Aortenstenose zwar entsteht, aber übertönt oder überhört werden kann.

Wie dem auch sei, in unserem Falle ist er jedenfalls in Übereinstimmung mit den theoretischen Forderungen vorhanden, und es ist mit besonderer Betonung hervorzuheben, dass er dem Beginn des systolischen Stenosengeräusches vorauseilt. Er wird als wohlabgerundetes Schallphänomen gehört und ist verklungen, ehe das systolische Geräusch beginnt.

Überlegen wir, so heisst das: derjenige Vorgang, welcher zur Entstehung des I. Tones führt (Klappenschluss der Mitralis, Steifung des Muskels), ist abgeschlossen, ehe der neue Vorgang, welcher das systolische Geräusch entstehen lässt (Durchströmung der Stenose, Einfluss in das weitere Rohr jenseits derselben, Wirbel daselbst), beginnt. Das ist theoretisch von grösster Wichtigkeit und fordert auf zu weiterer Prüfung der Untersuchungen von Martius über den Mechanismus der Herzbewegung und die Beziehungen der Herztöne zu derselben.

Martius hat durch seine cardiographischen Untersuchungen gezeigt, dass die Erhebung der Herzspitze, welche mit der Zusammenziehung der Ventrikel und synchron mit dem Moment des I. Herztones beginnt,

schon vollendet ist, ehe die Aortenklappen geöffnet werden, also ehe der Herzaortenstrom beginnt. Durch diesen Nachweis wurde die C. Ludwig'sche Anschauung von der Entstehung des Herzspitzenstosses zur Evidenz bewiesen, während die bekannte und in den meisten Lehrbüchern vertretene Rückstosstheorie (Gutbrod — Skoda) hinfällig wurde.

Ist die Auffassung von Martius richtig, so muss bei der Aortenstenose nach theoretischer Erwägung die Sache so liegen:

Zeit	physiolog. Vorgang	Auscultation
Erstes Zeitmoment der Systole:	Steifung des Muskels, Erschütterung der Mitralklappe.	I. Herzton.
Zweites Zeitmoment der Systole:	Herzaortenstrom, allmähliches Zurücksinken der Herzspitze.	Systolisch. Stenosen-Geräusch.

Genau diesem, auf theoretischen Erwägungen sich gründenden Schema entsprechend, verhält es sich in unserem Falle, sowohl für die mit Palpation verbundene Auscultation, als auch bei dem graphischen Studium der Verhältnisse.

Um mit graphischer Methode diese Verhältnisse zum sichtbaren Ausdruck zu bringen, wurden von Herrn Oberarzt Dr. v. Noorden und mir einige

Curven aufgenommen. Die erste Pelotte eines Grunmachschen Polygraphs wurde auf die Herzspitze fixiert. Es war früher durch mehrfache Versuche festgestellt worden, dass die Erhebung der Herzspitze genau mit der Ventrikelsystole beginnt; sie fällt zusammen mit dem ersten Herzton. Während der eine von uns den Schreibhebel die Herzspitzenstosscurve auf die rotierende Trommel aufzeichnen liess, auscultierte der andere mittelst Königschen Sthetoskop über dem Aortenursprung und markierte durch Fingerschlag auf eine zweite Pelotte, welche mit dem zweiten Schreibhebel durch gleich langen Schlauch, wie die erste, verbunden war, den Beginn des scharf einsetzenden systolischen Geräusches, also den Beginn des Herzaortenstroms durch die Stenose. Nachdem die Trommel ihren Rundgang vollendet, wurde in der von Martius angegebenen Weise die Übertragung der Zeitmarken auf die Herzspitzenstosscurven vorgenommen. Dabei stellte sich wie erwartet heraus, dass sämtliche Marken, welche den Beginn des Geräusches signalisieren, um den Gipfelpunkt der primären Erhebung der Herzspitze in kleinen, innerhalb der natürlichen Fehlergrenzen gelegenen Abscissenwerten herumschwanken; meist fallen sie zusammen, z. T. etwas vor, z. T. etwas nach dem Punkt.

Ich füge zwei getreue Durchpausungen einzelner, besonders gutgelungener Zacken der gewonnenen Curven bei:

In Curve I[1]) zeigt die durch einen Strich dargestellte Zeitmarke den Moment des I. Herztons.

In Curve II zeigt die Zeitmarke den Moment, in welchem das Geräusch beginnt.

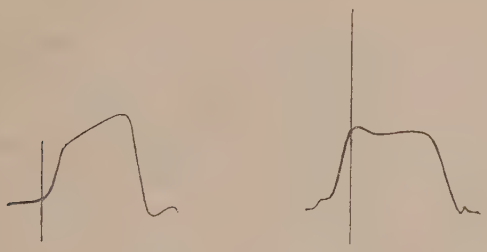

I II

Es könnte also, nach diesen Auseinandersetzungen, die Analyse des auscultatorischen und palpatorischen Herzbefundes als eine kräftige Stütze für die Martiusschen Sätze, auf welche ich hier nicht weiter eingehe, herangezogen werden, wenn dieselben überhaupt noch einer weiteren Stütze bedürftig wären.

Aber auch umgekehrt ergiebt sich aus diesen Beobachtungen, dass die Beachtung der geschilderten zeitlichen Verhältnisse (Spitzenstoss, I. Herzton — dann erst Geräusch) zur Stütze der Diagnose: Aortenstenose künftighin herbeigezogen zu werden verdient.

---

[1]) Curve I ist von Herrn Stabsarzt Dr. Martius aufgenommen und seiner Zeit schon zu anderem Zweck publiciert worden i. d. Med. Wochenschrift 1888 No. 13.

Freilich wird man nicht in allen Fällen ohne cardiographische Untersuchung glatt zum Ziele kommen, da nicht immer die Zeitunterschiede so auffällige sind, wie gerade in unserem Falle.

2. Über den Spitzenstoss bei Aortenstenose.

Da zur Verwertung des eben beschriebenen Symptoms eine präcise Wahrnehmung des Beginns des Spitzenstosses notwendige Voraussetzung ist, so müssen wir uns daran erinnern, dass bei der Aortenstenose nicht immer so kräftig und deutlich der Spitzenstoss beobachtet wurde, wie wir ihn fanden. Die ersten Beobachtungen darüber teilt Traube mit. Traube fand in einigen Fällen von Aortenstenose einen schwachen, resp. gar keinen Spitzenstoss. Er erklärt diese Erscheinung als in innigem Zusammenhang mit der Blutströmung bei Aortenstenose stehend, also als pathognostisches Symptom. Unter Berufung auf die Gutbrod-Skodasche Theorie führt er aus, dass bei der Stenose der Aorta der Rückstoss des in die Aorta einströmenden Blutes verringert sei und daher die Zurückdrängung der Herzspitze gegen die Brustwand ausbleibe.

Nachdem nunmehr die Gutbrod-Skodasche Theorie hinfällig geworden, würde diese Auffassung einer Correktur bedürfen, wenn überhaupt der Lehre Traubes, dass bei Aortenstenose ein schwacher oder

gar kein Spitzenstoss vorhanden, eine allgemeine Giltigkeit zukäme. Das ist aber keineswegs der Fall. Bei den Kranken, deren Geschichte Traube selbst mitteilt, waren durchaus keine eindeutigen Verhältnisse: bei dem einen bestand erhebliches Emphysema pulmonum, die beiden anderen wurden nur in extremis, zur Zeit einer Compensationsstörung, einer Herzschwäche beobachtet. Auf der anderen Seite finden wir sowohl in den Berichten über sichere, reine Fälle von Aortenstenose z. B. Leyden[2]), Lindmann[3]), als auch in den Lehr- und Handbüchern ausgezeichneter Beobachter (Bamberger, Dusch, Friedreich, Gerhardt, Jürgensen, Oppolzer u. A.) die Behauptung Traubes nicht vertreten.

Vielmehr wird von diesen Autoren nur der Vergleich mit der Aorteninsufficienz gezogen und ausgesprochen, dass der Spitzenstoss bei Aortenstenose mehr oder weniger zurückstehe gegen den Spitzenstoss bei jenem Herzfehler.

In dieser Fassung ist der Satz unanfechtbar. Als wesentlich mitbedingend, vielleicht überwiegend in ihren Folgen, muss für den starken Spitzenstoss bei Aorteninsufficienz die Dilatation des Ventrikels und die diastolische Füllung desselben angesehen werden. Das sind Verhältnisse, welche bei der reinen und wohl-

---

[2]) Virchows Archiv Bd. 29 1864, S. 197.

[3]) Zur Casuistik seltener Herzkrankheiten, Leipzig 1880.

compensierten Aortenstenose vollkommen fehlen. Da haben wir nur Hypertrophie und nur dann eine Dilatation, wenn die Herzkraft, sei es infolge allmählicher Entartung, sei es infolge von schweren Krankheiten erlahmt. Findet man bei Autopsieen dennoch für gewöhnlich eine Dilatation der linken Herzhöhle, so kommt das daher, dass die Krankheit, welche zum Tode führte, die Widerstandsfähigheit des Herzmuskels gebrochen hatte. Es sind die Autopsieen also nicht beweisend für das Verhalten des Herzens in wohlcompensiertem Zustand.

Wenn man nun den Herzspitzenstoss bei Aortenstenose gelegentlich nicht verstärkt findet, so hat dies nicht etwa, wie Traube und wie z. B. auch Eichhorst und Leube zulassen, in den Strömungsverhältnissen des Blutes seinen Grund, sondern ist hinlänglich erklärt durch die Thatsache, dass eine reine Hypertrophie des linken Ventrikels zwar zu einem verstärkten Spitzenstoss führen kann, aber nicht muss. Es kommt alles auf die anatomische Lagerung des Herzens und speciell der Herzspitze an. Wie grosse Unterschiede in der Kraft des Spitzenstosses finden wir nicht auch bei herzgesunden Menschen! Acquiriert ein Mensch mit früher deutlichem Spitzenstoss eine Hypertrophie des linken Ventrikels, so wird der Spitzenstoss erheblich verstärkt, vielleicht sehr stark und hebend gefunden — bei einem Menschen, der früher keinen deutlichen Spitzenstoss erkennen

liess, wird auch bei einer Hypertrophie des linken Ventrikels der Spitzentoss sich nur schwach auf der Brustwand markieren. Das sieht man ja oft genug bei chronischer Nephritis, wo zwar das Herz nach unten und aussen vergrössert ist, aber keineswegs immer ein kräftiger Spitzenstoss die gewaltsame Herzrevolution verrät.

Wir haben dieser Betrachtung einen etwas breiten Raum gewidmet, weil die Ansicht Traubes bis in die neueste Zeit immer wieder citiert wird und es uns durchaus unrichtig erscheint, dass ein schwacher Spitzenstoss irgend wie für die Diagnose der Aortenstenose Belang hat. Wir möchten aber nicht verfehlen, darauf hinzuweisen, dass auch Riegel seinen Schüler Lindmann in dessen Dissertation „Zur Casuistik seltener Herzkrankheiten“ sich in demselben Sinne äussern lässt.

3. Über die Fortpflanzungsgeschwindigkeit der Pulswelle bei Aortenstenose.

Als ein drittes Thema näherer Besprechung sei die Pulswellengeschwindigkeit bei der Aortenstenose herangezogen. Es ist genügend bekannt, dass sich der Puls in der Radialarterie bei Herzfehlern um ein Erhebliches gegen die Norm verspätet. In ausgeprägten Fällen, z. B. dem unsrigen, kann man

das ohne weiteres durch das gleichzeitige Betasten der Herzspitze und der Radialarterien wahrnehmen. Dass an dieser Verspätung die Stenose selbst einen überwiegenden Anteil hat, einen Anteil, der eine etwaige Herabsetzung der Pulswellengeschwindigkeit nach dem Eintritt der Welle in die Aorta bis zur Peripherie weitaus überragt, ist klar genug und bedarf kaum einer Erörterung, denn es handelt sich selbst bei hochgradiger Verlangsamung und hochgradiger Beschleunigung der Pulswelle auf dem relativ kurzen Wege von einer central zu einer peripher gelegenen Arterie immer nur um kleine Bruchteile einer Sekunde, welche unserer Beobachtung entgehen. Doch erhob sich die Frage, ob unter dem Deckmantel der starken, von der Stenose bedingten Verspätung der Welle eine Veränderung ihrer Geschwindigkeit im Arteriensystem selbst nach oben oder unten vorhanden sei. Nach den bisherigen Erfahrungen über die Pulswellengeschwindigkeit schien uns eine Verminderung nicht wahrscheinlich. Denn trotz des Herzfehlers sind die Arterien bei unserer Patientin wohl gespannt, ja sogar abnorm gespannt — offenbar unter dem Einfluss der vollauf ausreichenden compensatorischen Herzhypertrophie. In solchen Arterien mit hoher Spannung hat man, namentlich wenn Arteriosklerose, die hier in mässigem Grade vorhanden, sich dazugesellt, eine Erhöhung der Pulswellen-

geschwindigkeit gefunden (Grunmach[4]), Martius-Martini[5]), v. Noorden[6])).

Zu verschiedenen Zeiten wurden von Herrn Oberarzt Dr. v. Noorden und mir Curven aufgenommen. Die eine Pelotte ward auf die Arteria cruralis, die andere auf die Arteria pediaea aufgesetzt. Wir fanden bei einer Entfernung von 81 cm von der centralen zur peripheren Pelotte für die Welle folgende Zeitunterschiede:

In der ersten Curve: 0,07—0,08—0,06—0,10—0,07—0,05—0,06—0,08 Sekunden,

in der zweiten Curve: 0,06—0,06—0,06—0,07—0,05—0,08—0,08—0,10—0,07—0,08 Sekunden.

Das Mittel stellt sich nach ausgeführter Rechnung sowohl für die Zeitunterschiede in der ersten wie für die der zweiten Curve auf: 0,071.

Aus diesen Zahlen ergiebt sich, dass die Geschwindigkeit der Pulswelle eher eine vergrösserte als verringerte ist, und wir befinden uns in bester Übereinstimmung mit unseren theoretischen Voraussetzungen.

---

[4]) Über die Pulsgeschwindigkeit bei Erkrankungen des Circulationsapparates sowie bei Einwirkung toxischer Mittel.

[5]) Dissertation über Pulsgeschwindigkeit, Berlin 1889.

[6]) Mündliche Mitteilung auf Grund von nicht publicierten Versuchen in Riegel's Klinik in Giessen.

Das genauere Studium des mitgeteilten Falles führt uns also zu folgenden Schlüssen:

1. Das systolische Geräusch bei reiner Aortenstenose beginnt um ein messbares Intervall nach dem Beginn der Herzsystole. Dieses Zeitintervall entspricht der „Verschlusszeit“.

2. Das Fehlen des Herzspitzenstosses, welches in einigen Fällen von Aortenstenose beobachtet wurde, hat — entgegen der Annahme Traubes — keine Beziehung zu dem Klappenfehler.

3. Die Fortpflanzungsgeschwindigkeit der Pulswelle in den Arterien in gut compensierten Fällen von Aortenstenose wird durch letztere nicht beeinflusst.

Zum Schluss erfülle ich die angenehme Pflicht, Herrn Docenten Oberarzt Dr. von Noorden für die Anregung zu der Arbeit und für die liebenswürdige Unterstützung bei Anfertigung derselben und Herrn Geheimrat Professor Dr. Gerhardt für die gütige Überlassung des Falles meinen ergebensten Dank auszusprechen.

Thesen.

I.

Das Studium der medizinischen Klassiker ist für den Studierenden noch wichtiger, als das Studium der Geschichte der Medizin.

II.

Im Harn vorhandene Plattenepithelien dürfen nicht ohne weiteres zur Diagnose von Erkrankungen der Blase, der Ureteren und der Nierenbecken verwertet werden, da auch die Fossa navicularis der Urethra solche Epithelien dem Harne beimischen kann.

III.

Bei der Analyse der Farbenempfindungen verdient neben der Thätigkeit der Retina die Funktion des im Gehirn gelegenen Centralorganes eine grössere Berücksichtigung.

Lebenslauf.

Verfasser, Hermann H. Exss, evangelischer Confession, geboren am 25. August 1864 zu Tres-Bocas in Chile als Sohn des verstorbenen Gutsbesitzers Hugo Exss, betrieb seine Studien zu Würzburg, München und Berlin in der Zeit von Michaelis 1884 bis Michaelis 1889.

Am 31. Juli 1886 bestand er in Würzburg die ärztliche Vorprüfung und am 19. Februar 1889 das Examen rigorosum zu Berlin.

Während seiner Studienzeit besuchte er die Vorlesungen, Kliniken und Curse folgender Herren Professoren und Docenten: Angerer, Bauer, v. Bergmann, Bollinger, Bramann, Brosin, Fick, Fischer, Gerhardt, Gräber, Hartmann, v. Helmholtz, Hirschberg, Israel, v. Kauffmann, Koch, Kohlrausch, v. Kölliker, Kramer, Kupffer, Landwehr, Martius, May, Mendel, Messerer, Müller, v. Nussbaum, Olshausen, Posselt, Ranke, v. Rothmund, v. Sachs, Schech, Schlösser, Schweigger, Seitz I, Seitz II, Sell, Semper, Silex, Sonnenburg, Stintzing, Stöhr, Stumpf, Tappeiner, Trautmann, Virchow, v. Voit, Wagner, Waldeyer, Winckel, Winter, Ziegenspeck, v. Ziemssen.

Allen diesen Herren spreche ich meinen verbindlichsten Dank aus.